

3 馬にみられる病気

競走馬の骨組織と骨疾患 その2

軽種馬育成調教センター 調査役 吉原 豊彦

前号では、育成期の馬や現役競走馬において、多く発生する様々な運動器疾患のうち、競走馬では骨疾患の影響が大きく、競馬関係者の関心が高いことから骨組織の特徴について説明しました。今回は、引き続き骨に関する内容について解説しています。骨の持っている性質を良く理解し、育成馬や競走馬の骨疾患の発症予防に役立てていただければ幸いです。

・形から見た骨について

1. 形態による骨の種類

骨はその外観を見ると、細長かったり丸かったり扁平であったりさらには大小不同あるいは不整形など非常に様々な形をしています。そのうち、長く管状の骨は**長骨（管状骨）**といます。サラブレッドがスマートに見えるのは、四肢が細長い骨で構成されているためです。**短骨**は、ウマの腕節や飛節を構成している手根骨や足根骨のような立方形ないし積み木状の短い骨をいいます。ヒトの手足の複雑な関節を構成している多数の骨の多くは短骨です。平べったい骨は**扁平骨**と呼ばれ、頭蓋骨、肩甲骨などがこれに相当します。背骨（椎骨）や顔面頭蓋のように形状が複雑な骨は、**不規則骨**といます。腱あるいは腱と癒着している関節包に出現する骨を**種子骨**といます。摩擦に抵抗するために生じた骨で、その腱が接している骨部と関節します。ウマの四肢の球節部の腱にみられ、腱が骨の突起などの直上を通り、しかも頻繁に移動する部位に生じ、摩擦を防ぐ働きがあります。膝にあり俗にお皿と呼ばれている膝蓋骨は最大の種子骨です。この他、重量を軽減するため、頭蓋骨の一部の骨には空気が入る副鼻腔があり、内面は粘膜で覆われている骨があります。このような骨を**含気骨**と呼び、頭蓋にある前頭骨、篩骨、蝶形骨、上顎骨などがこれに相当します。鳥類ではとくに含気骨が発達して

いるため、重さが軽い割りに丈夫な構造をしており、自由に大空を飛ぶことに適しています。

2. 骨の構造

骨は、硬い**骨質**と骨の表面を包む薄い膜である**骨膜**、**骨髄**および**神経**並びに**血管**などから構成されています。骨の組織は、その外側に硬く蜜に詰まっている**緻密質**があり、その内側は3次元の網目をしたスポンジ状の**海綿質**でできています（図1）。

細長い管状骨では骨幹は厚い緻密質からなり、骨端は海綿質で、その表層だけが薄い緻密質の層で構成されています。なお、骨と骨とを連結する関節面には骨膜はなく、表面の滑らかな硝子軟骨に包まれています。

骨膜は、線維層と細胞層すなわち骨形成層からなっています。骨膜には多数の血管、リンパ管および神経がみられ、骨の栄養と感覚を営んでいます。ヒトで皮膚のすぐ下に骨のある向う脛を不用意にぶつけると痛いのは、知覚神経が分布しているからです。また、骨膜の結合組織線維（シャープピー線維）は骨膜の中に進入しているため、骨膜と骨質の結合は強力です。骨膜は筋肉と骨との結合の媒介も営んでおり、激しい運動をしても骨と筋肉が剥がれにくくなっています。

骨膜は、成長期の動物では骨の表層に骨質が新生することによって骨が太くなっていき

ます。生体が成熟しても骨折を発症したり、手術などで骨が損傷を受けると、骨膜は再び造骨機能を取りもどし骨質の新生を行いません。

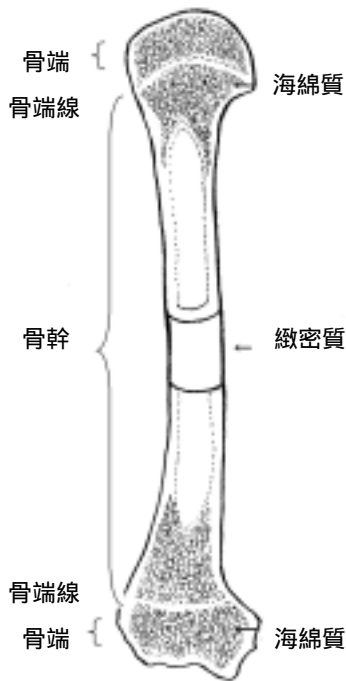


図1 骨の内部構造（模式図）

骨は、骨膜、骨髄および神経並びに血管などから構成されています。骨組織は、その外側に緻密質があり、その内側には網目状の海綿質でできています。細長い管状骨では骨幹は厚い緻密質からなり、骨端は海綿質で、その表層だけが薄い緻密質の層で構成されています。骨の関節面には骨膜はなく、表面の滑らかな硝子軟骨に包まれています。

3. 骨コラーゲン

生体はタンパク質で構成されています。タンパク質というと、多くの人が肉、魚あるいは卵などを思い浮かべると思います。身近な生活の中でコラーゲンという言葉が頻繁に耳にします。たとえば、女性の肌を守るというキャッチフレーズの化粧品に使われていたり、料理に使うゼラチンなどです。しかし、生体の中で結合組織、骨や軟骨および靭帯などの主要なタンパク成分はコラーゲンです。コラ

ーゲンは体にあるタンパク質の約 30% を占めています。コラーゲンの役割は、これが体内からなくなったことを考えれば容易に想像ができます。コラーゲンがないと、生体はバラバラになってしまいます。生体は、形や働きの異なるいくつかの組織からできています。たとえば、骨組織、筋肉組織、表皮組織、結合組織および神経組織などで、これらが集合して器官を形成し、それぞれ特有の形態と働きをしています。身体が健康なのはこれらの組織や器官が正常な生命活動を営んでいるからです。

ウマやヒトを初め動物の骨は、**オステオン**と呼ばれる**骨単位**から出来ています。オステオンは、血管が通る管（管状骨の縦方向に走行しているものはハーバース管で、横方向のそれをフォルクマン管と呼ぶ）を中心として同心円筒状に薄い骨層板が取り巻いてベニヤ板のような層状の構造をしており、丈夫に出来ています（図2）。

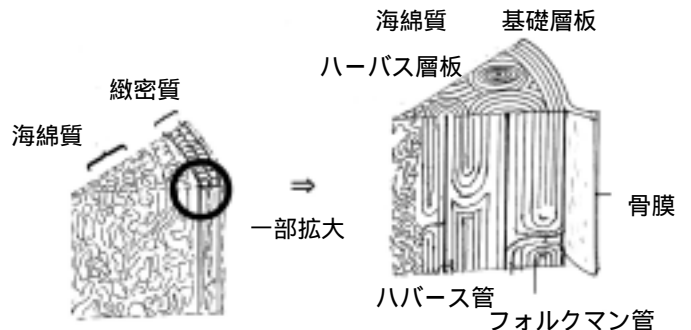


図2 骨の微細な内部構造（模式図）

骨はオステオンと呼ばれる骨単位から出来ています。オステオンは、血管が通る管（ハーバース管）を同心円筒状に薄い骨層板が取り巻いてベニヤ板のような層状の構造をしており、隣り合う各層板の中を走る線維はほぼ 90 度の方向に配列し、力学的強度を増しています。隣接する骨層板間には骨細胞が分布し骨を形成しています。

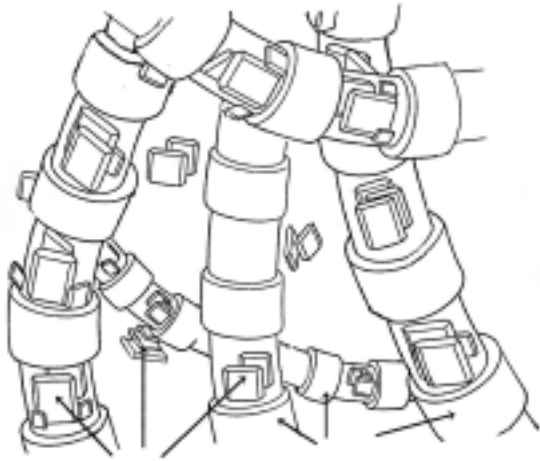

図3 骨の構造は鉄筋コンクリートに似ています（模式図）

骨はコラーゲンとその間にヒドロキシアパタイトを主成分とするミネラルが分散した骨基質で構成され、建物の鉄筋コンクリートに似た構造をしています。コラーゲン線維が鉄筋に相当し、ヒドロキシアパタイトはコンクリートにあたります。骨は両者が合わさって適度に硬くて強い性質を備えています。

そして、隣接する骨層板間には骨細胞が分布しています。骨層板は、コラーゲンとその間にヒドロキシアパタイト（水酸化リン酸カルシウム）を主成分とするミネラルが分散した骨基質で構成されています。骨は例えば建造物の鉄筋コンクリートのような構造をしています。鉄筋に当たるものがコラーゲンであり、その周囲を取り巻くコンクリートがヒドロキシアパタイトに相当します（図3）。ヒドロキシアパタイトは硬くて脆く、コラーゲンはそれ程硬くはありませんが、力学的に強いという特徴があります。両者を複合し、適度に硬くて強度を増したものが骨という組織ということになります。

一般にタンパク質の分子は球状あるいは楕円体のものが多いことから球状タンパク質といわれます。しかし、コラーゲン分子は直径1.5nm(ナノメータ：10億分の1m)で長さが数百nmの棒3本がラセン状に巻いていることか

ら線維状タンパク質と呼ばれています。現在、コラーゲンには二十数種類があることが知られています。骨コラーゲンは、タイプコラーゲン（直径1.5nmで長さが約300nmのトロポコラーゲンと呼ぶ棒状分子）が規則的に配列して線維となったものです。線維の形態は、腱コラーゲンに近似していますが、腱よりも線維束中の規則性が悪く、コラーゲン分子を横でつなぐ分子間架橋も多くなっています（図4）。なお、タイプコラーゲンは軟骨に、タイプコラーゲンは血管や皮膚に分布しています。

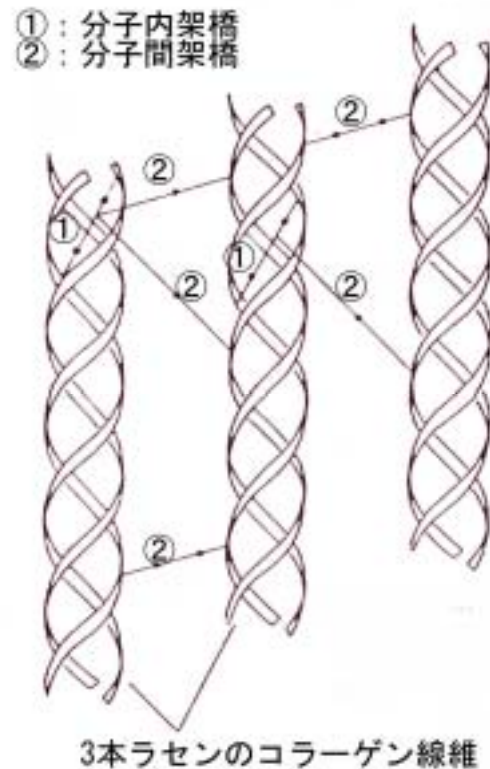


図4 骨コラーゲンの模式図

骨コラーゲンは大部分がタイプコラーゲンが3本分子内架橋によりラセン状に巻きついてひとつの単位となり、それが分子間架橋により規則的に配列して線維を形成しています。

4. 骨の成熟

骨の形成には膜内骨化および軟骨内骨化の2つの様式があります。膜内骨化とは、胎生期における未分化な間葉細胞（色々な細胞になる能力を持った細胞）が骨芽細胞に分化し、さらに骨類似の組織（類骨）となって最終的に骨細胞となるものです。扁平な肩甲骨や頭蓋骨などはこの様式で骨が出来ます。軟骨内骨化は、胎生期に形成された軟骨組織に石灰化が起こり、そこに毛細血管や結合組織が侵入し軟骨組織が破壊吸収されます。軟骨細胞がなくなった部分には骨を作り出す骨芽細胞が出現し、骨基質を分泌し骨形成します。椎骨および四肢骨など多くの管状骨はこれにより骨形成されます。骨は生後も筋肉やさまざまな組織および器官とともにしばらくの間成長を続けます。

生体の成長が止まる時期ともいえる骨の成熟時期は部位により異なります。通常は、長骨の端の近くの部分にあり骨の成長を促す骨端線が閉鎖すれば骨成熟します。ウマの骨の成長は、馬体の末端部にある蹄を構成している末節骨（第三指（趾）骨、蹄骨）より始まり、だんだんと上行性に起こり上腕部に化骨が進み、脊椎を最後に満5歳で骨成熟するといわれています（表1）。骨の成長の指標としてX線検査でよく用いられるのは橈骨遠位部で、この部分の化骨の状況をみて調教の強度や総運動量などを判断しています（図5）。育成馬の化骨が十分でない状態で強い運動負荷を課すと、骨端症や骨膜炎など様々な骨疾患を起こすことがありますので、注目しておきたいものです。

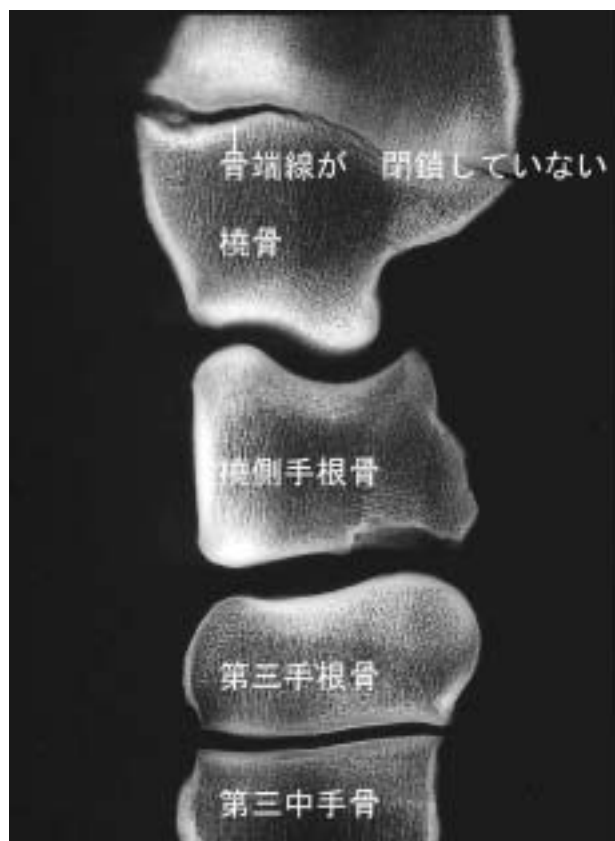

図5 育成馬の橈骨遠位部を鋸断（矢状方向）した骨の軟X線像

橈骨遠位部にある骨端線はまだ完全に閉鎖していません。X線学的には24ヵ月齢で閉鎖したように見えますが、解剖学的には3歳6ヶ月頃閉鎖します。

表1 四肢の骨に分布する骨端線の閉鎖および骨端線の消失時期

骨		解剖学的閉鎖	X線学的閉鎖	
			雄	雌
肩甲骨	近位	-		
	遠位	10ヵ月～12ヵ月	不明確	不明確
上腕骨	近位	約3歳6ヵ月	27ヵ月	26.5ヵ月
	遠位	15～18ヵ月	14ヵ月	15ヵ月
橈骨	近位	15～18ヵ月	14ヵ月	14ヵ月
	遠位	約3歳6ヵ月	24ヵ月	24ヵ月
尺骨	近位	約3歳6ヵ月	27ヵ月	30ヵ月
	遠位	(茎状突起)	9ヵ月	6.5ヵ月
第三中手骨	近位	-	出生後なし	出生後なし
	遠位	10～12ヵ月	7ヵ月	7.5ヵ月
基節骨〔第一指(趾)骨, 繫骨〕	近位	12～15ヵ月	9ヵ月	7.5ヵ月
	遠位	出生後1週間	1ヵ月	出生前
中節骨〔第二指(趾)骨, 冠骨〕	近位	10～12ヵ月	8ヵ月	7.5ヵ月
	遠位	出生後1週間	出生後なし	出生後なし
末節骨〔第三指(趾)骨, 蹄骨〕	近位	妊娠末期	出生後なし	出生後なし
大腿骨	近位	3～3.5歳	-	-
	遠位	3.5歳	21.5ヵ月	22ヵ月
脛骨	近位	3.5歳	36ヵ月	38ヵ月
	遠位	2歳	17.5ヵ月	17ヵ月
腓骨	近位	不明	-	-
	遠位(外果)	2歳	-	-
距骨	近位	3歳	19.5ヵ月	20ヵ月

* Sisson, S & Grossman, SS, 1975 より一部改編